A vesebiopszia indikációja cukorbetegségben

Nagy Judit, Degrell Péter, Eknoyan Garabed, Wittmann István

Világszerte folyamatosan nő a veseelégtelenségben szenvedő, vesepótló kezelést igénylő betegek száma. Amerikában és Nyugat-Európában – valamint előrejelzések szerint hamarosan Magyarországon is – elsősorban a diabeteses veseelváltozások felelősek jelenleg a végstádiumú veseelégtelenség kialakulásáért.
A leggyakoribb veseelváltozás 1-es és 2-es típusú diabetes mellitusban is a diabeteses nephropathia. Az elmúlt néhány évben azonban számos vizsgálatból kiderült, hogy a veseelváltozások fajtái és azok gyakorisága különböznek 1-es és 2-es típusú diabetes mellitus esetén. 1-es típusú diabetesben hisztológiai vizsgálat csak a nem diabeteses nephropathiák felismeréséhez szükséges, a vesebiopszia indikációi jól ismertek. Ugyanakkor 2-es típusú diabetes mellitus esetén nincs megegyezés a vesebiopsziák indikációit illetően.
A szerzők összefoglalják a diabeteses nephropathia és az egyéb diabeteses veseelváltozások jellegzetességeit. Egyben felvetik annak a kérdésnek a fontosságát, hogy 2-es típusú diabetes mellitus esetén is meg kellene határozni a vesebiopszia indikációit, illetve a vesebiopsziás vizsgálat gyakoribb alkalmazására lenne szükség az effektívebb megelőzési és kezelési stratégiák kidolgozásához.

diabetes, vesebiopszia, vesekárosodás

THE VALUE OF RENAL BIOPSY IN DIABETES

The relentless increase of patients with kidney failure requiring renal replacement therapy has been documented world-wide. Recently, diabetic renal diseases has become the major cause of end-stage renal disease in the United States and in western Europe and is forecasted to become the most frequent cause of end-stage renal disease in Hungary.
The most common renal lesion in type 1 as well as in type 2 diabetes is diabetic nephropathy. However, in the last few years numerous studies have demonstrated that there is a difference between patients with type 1 and those with type 2 diabetes in the expression and frequency of their renal disease. In type 1 diabetes a histological examination should only be made when a patient has features atypical of diabetic nephropathy and the indications of renal biopsy are well known. At the same time there is no agreement on renal biopsy indications in type 2 diabetes.
In this review, we will summarise the characteristic features of diabetic nephropathy and other kidney alterations in the diabetic patient. Furthermore, we will raise the question of the renal biopsy indications and the more extensive use of the renal biopsy in type 2 diabetic patients for more effective prevention and treatment strategies.

diabetes, renal biopsy, renal damage

dr. Nagy Judit (levelező szerző/correspondent), dr. Degrell Péter, dr. Wittmann István:
Pécsi Tudományegyetem Általános Orvostudományi Kar, II. Sz. Belgyógyászati Klinika
és Nefrológiai Centrum/Second Department of Medicine and Nephrological Center,
Faculty of Medicine, University of Pécs; H-7624 Pécs, Pacsirta u. 1. E-mail: judit.nagy@aok.pte.hu
dr. Eknoyan Garabed: Department of Medicine, Baylor College of Medicine, Houston, USA

Érkezett: 2003. október 1. Elfogadva: 2003. november 25.

Ma már egyértelmű, hogy világszerte és hazánkban is folyamatosan emelkedik a diabetes mellitus miatt vesekárosodásban szenvedő betegek száma *(1)*. Az is megfigyelhető, hogy a vesepótló kezelést igénylő végstádiumú vesebetegek száma is állandóan nő *(2, 3)*, és alapbetegségük jelenleg már leggyakrabban a diabetes okozta vesekárosodás. 1-es típusú diabetes mellitusban jól ismert a legjellemzőbb veseelváltozás, a diabeteses nephropathia kialakulásának időbeli lefolyása, gyakorisága, az egyes stádiumok szövettani képe, és a végstádiumú veseelégtelenség kialakulásának időpontja is megjósolható. 2-es típusú diabetes mellitusban azonban sokkal bonyolultabbak a veseelváltozások és lefolyásuk is változó.

Régebbi adatok szerint 1-es típusú diabetes mellitusban szenvedő betegeknél 30-40%-uknál *(4)*, újabb adatok szerint 9-10%-uknál alakul ki diabeteses nephropathia *(5)*; 2-es típusú diabetes mellitusban szenvedő betegeknél 10-20%-uknál lép fel diabeteses nephropathia (területenként és népcsoportonként vál-

tozó számban). Mivel azonban jóval gyakoribb a 2-es típusú diabetes mellitus, így érthető, hogy a diabeteses nephropathiában szenvedő betegek döntő többsége a 2-es típusú diabetes mellitusban szenvedő betegek közül kerül ki. Ezért ma már világszerte hangsúlyozzák, hogy az uraemiás betegek számának növekedése elsősorban a sokkal gyakoribb 2-es típusú diabetes mellitus kialakulásának megelőzésével, a diabeteses vesekárosodások megakadályozásával, illetve kialakult megbetegedések esetén azok korai felismerésével és megfelelő kezelésével csökkenthető leginkább *(6, 7)*.

Az amerikai National Kidney Foundation Kidney Disease Outcomes Quality Initiative (K/DOQI) elnevezéssel egy új programot indított, amelynek feladata új módszertani levelek kidolgozása a krónikus vesebetegségek prevenciójára, korai felismerésére és progressziójának megelőzésére. Az első összefoglaló kiadvány ebben a témában 2002-ben jelent meg *(8)*.

1-es típusú diabetes mellitusban a kórlefolyás és a klinikai kép a betegek döntő többségénél elég támpontot ad a – kis hányad kivételével a klasszikus diabeteses nephropathiához tartozó – vesebetegség természetének felismeréséhez. 2-es típusú diabetes mellitusban azonban a helyzet sokkal összetettebb; az utóbbi időben néhány közlemény felveti a vesebiopszia szövettani vizsgálatának fontosságát is a különböző veseelváltozások elkülönítésének egy részében *(9)*.

Közleményünkben röviden leírjuk az 1-es és 2-es típusú diabetes mellitusban bekövetkező vesekárosodások, elsősorban a diabeteses nephropathia jellemző klinikai, laboratóriumi és szövettani képét, és a rendelkezésre álló adatok alapján felvázoljuk a vesebiopszia indikációit, várható hasznát.

A diabeteses nephropathia jellegzetességei

1-es típusú cukorbetegség

A diabeteses nephropathia klinikai képe és szövettani elváltozásai alapján 1-es típusú diabetes mellitusban öt stádiumot írtak le *(10)*. Az *1. táblázatban* összefoglaljuk a glomerulus filtrációs ráta (GFR), a proteinuria, a vérnyomás és a szöveti kép jellegzetességeit az egyes stádiumokban. A mindennapi gyakorlati életben gyakran használnak egy másik klasszifikációt is, amely csak négy stádiumot különböztet meg, és a beosztásnál csak a proteinuriát veszik figyelembe:

1. normoalbuminuria,
2. microalbuminuria,
3. kifejlett diabeteses nephropathia,
4. veseelégtelenség.

Praktikus szempontok figyelembevétele esetén az utolsó stádium általában végstádiumú veseelégtelenséget jelent, mert a kialakult diabeteses nephropathia zajlásának második felében már fokozatosan csökken a glomerulus filtrációs ráta.

A stádiumbeosztáshoz a normo-, micro- és macroalbuminuria meghatározásának lehetséges módjait a *2. táblázat* mutatja. A vizeletalbumin legideálisabban 24 órán át gyűjtött vizeletből mérhető; a pontos vizeletgyűjtés azonban sokszor megoldhatatlan. Ezért a legelterjedtebb vizsgálat ma az albumin/kreatinin arány megállapítása a frissen ürített reggeli első vizeletből, így kiküszöbölhetőek a vizeletgyűjtés nehézségei. A rutinszerűen használt stixekkel (például Albustix) a

1. TÁBLÁZAT

A diabeteses nephropathia stádiumai 1-es típusú diabetes mellitusban

Stádium	Klinikai jellemzők			Patológiai jellemzők
	GFR*	PU**	Vérnyomás	
I. Hypertrophia, hyperfiltratio	↑	nincs	normális	vese- és glomerularis hypertrophia
II. Glomerularis szöveti károsodás klinikai tünetek nélkül	↑ (rossz beállításnál normális)	microalbuminuria átmenetileg lehet	normális	GBM*** megvastagodása, mesangiumexpansio
III. Kezdődő nephropathia	↑ vagy normális (úgynevezett pseudonormalisatio)	microalbuminuria	normális értéken belül ↑	mint a II-ben, de súlyosabb
IV. Kialakult nephropathia	↓	macroproteinuria (nephrosisszindróma)	↑	glomerulosclerosis, arteriosclerosis, krónikus tubulointerstitialis károsodás
V. Veseelégtelenség	↓↓	↓ a működő nephronok számának csökkenése miatt	↑	mint a IV-ben, de súlyosabb

* *GFR = glomerulus filtrációs ráta*
** *PU = proteinuria*
*** *GBM = glomerulus basalis membrán*

2. TÁBLÁZAT

A vizelettel ürített albumin mennyisége különböző körülmények között

	A vizeletalbumin meghatározása		Vizelet albumin/ kreatinin (mg/mmol)	A vizeletfehérje kimutatása	
	Exkréciós ráta (μg/min)	Összes ürítés (mg/24 óra)		Stix	Szulfoszalicilsav-próba
Normoalbuminuria	<20	<30	férfi <2,5, nő <3,5	negatív	negatív
Microalbuminuria	20–200	30–300	férfi 2,5–20, nő 3,5–20	negatív	negatív
Macroalbuminuria	>200	>300	>20	pozitív	pozitív

normoalbuminuria és microalbuminuria nem mutatható ki, csak speciális laboratóriumi módszerekkel vagy speciális tesztcsíkokkal (például Micral).

Diabeteses nephropathiában szövettani vizsgálattal a glomerulus basalis membránjának szinte kivétel nélkül korán megjelenő megvastagodása mellett a glomerularis elváltozások négy formája különíthető el, ezek egy adott vesebiopsziás anyagon belül is gyakran egymással társulva fordulnak elő *(11–13)*:

1. Diffúz intercapillaris glomerulosclerosis; ezt a mesangialis mátrix diffúz felszaporodása jellemzi (minden glomerulus közel minden szegmentje érintett). A fénymikroszkópos kép nagyon hasonlít a diffúz proliferatív glomerulonephritisre.

2. Nodularis intercapillaris glomerulosclerosis: a klasszikus Kimmelstiel–Wilson-elváltozásnak felel meg *(1. ábra)*. Ilyenkor a mesangialis mátrix megszaporodása körülírt, kerekded, sejtszegény képletek formájában látható, általában egy vagy több glomerularis szegmentben. Fénymikroszkóposan az elváltozás egyes formái a mesangiocapillaris (membranoproliferativ) glomerulonephritis lobularis típusára, valamint a κ- és λ-könnyűlánc-betegségre, ritkán amyloidosisra emlékeztetnek.

3. Úgynevezett tokcsepp- (capsular drop) elváltozások: a Bowmann-tokban körülírtan hialinszerű, homogén anyag rakódik le.

4. Úgynevezett fibrinsapka- (fibrin cap) elváltozás: a glomerularis kacsokban subendothelialisan megfigyelhető ugyancsak hialinszerű, homogén anyag körülírt megjelenése jellemző. Hasonló képleteket azonban primer glomerulonephritises, SLE-nephropathiás és fokális szegmentális glomerulosclerosisos betegek vesebiopsziáiban is megfigyeltek.

Ugyancsak gyakori az arteriolákban – elsősorban az a. afferensben, ritkábban az a. efferensben – hasonló hialinszerű anyag körülírt lerakodása, az úgynevezett arteriolosclerosis. Azonban kizárólag diabetes mellitusra jellemző, ha ez az elváltozás a glomerulus hilusában egyszerre mindkét arteriolában megfigyelhető *(13)*.

Immunhisztológiai vizsgálattal a glomerulusban a capillariskacsokban, a Bowmann-tokban és az arteriolákban körülírtan lerakódó hialinszerű anyag különböző plazmafehérjékből – immunglobulinokból, főleg IgM-ből, valamint komplementkomponensekből – áll *(12)*. A glomerularis basalis membrán megvastagodásának megfelelően pedig gyakran lineáris típusú IgG- (esetleg egyéb immunglobulinok, C3 és albumin) festődés látszik. A lineáris IgG-festődés nagyon hasonlít a gyors progressziójú glomerulonephritisek egyik formájában megfigyelhető hasonló képre, amelyet a glomerulus basalis membránja elleni antitestek képződése és lerakódása okoz. Az elektronmikroszkópos vizsgálat elengedhetetlen fontosságú lehet a diabeteses betegek glomerulus basalis membránja korai megvastagodásának kimutatásában.

1-es típusú diabetes mellitusban szenvedő betegeknél a diabeteses nephropathia diagnózisa általában nem jelent problémát a típusos anamnézis, a diabetes mellitus kezdetének ideje, a klinikai tünetek és a laboratóriumi eredmények alapján *(2. ábra) (14)*. Továbbá a nem diabeteses nephropathia – főleg az IgA-nephropathia és a membranosus glomerulonephritis – is sokkal ritkább 1-es típusú diabetes mellitusban, mint a 2-es típusban. A régebben gyakori krónikus pyelonephritises betegek száma az utóbbi időben jelentősen csökkent, és ez a betegség szövettani vizsgálat nélkül is diagnosztizálható. Ezért ebben a betegcsoportban vesebiopsziát általában csak akkor végzünk, ha a klinikai tünetek és laboratóriumi eredmények alapján glomerulonephritis fennállása valószínű, azaz:

1. ÁBRA

Típusos nodularis intercapillaris glomerulosclerosis (Kimmelstiel–Wilson-elváltozás). Jellegzetes sejtmentes, homogén scleroticus gömbök megjelenése a glomerulusban. PAS reakció, 200-szoros nagyítás

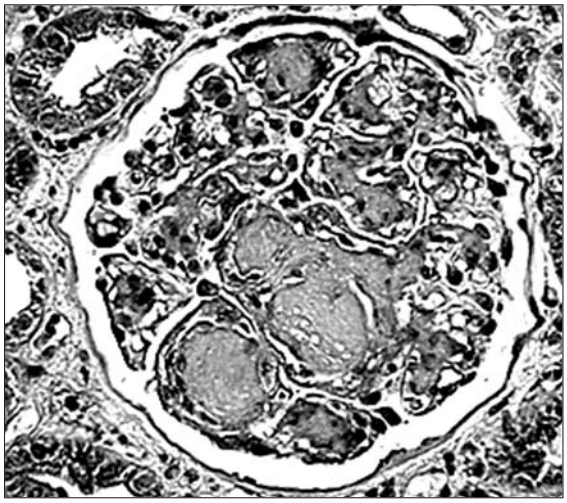

2. ÁBRA

A diabeteses nephropathia időbeli lefolyása

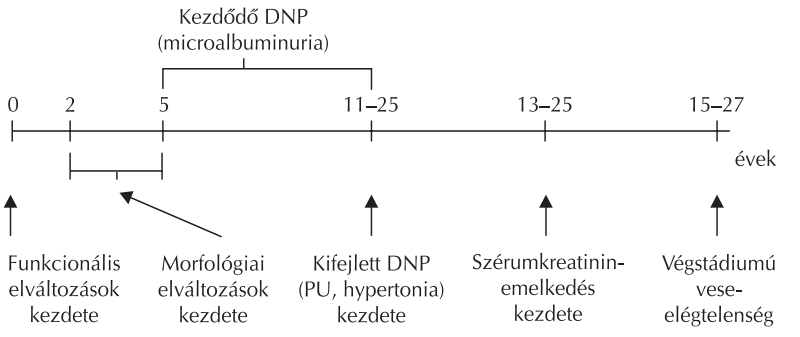

PU = proteinuria (macroalbuminuria), DNP = diabeteses nephropathia

– tartósan glomerularis haematuria észlelhető (dysmorph vörösvértestek a vizeletben),

– proteinuria (> 1-2 g/nap) áll fenn retinopathia nélkül,

– rövid idő (< 5 év) telt el a diabetes mellitus diagnózisa és a proteinuria megjelenése között,

– hirtelen kezdetű nephrosisszindróma lép fel,

– a vesefunkció romlása gyors,

– a vesefunkció beszűkülésének nincs kimutatható oka.

Ezeket a kritériumokat használva két retrospektív analízis során a biopszián átesett betegek 12, illetve 14%-ánál találtak nem diabeteses nephropathiát, főleg membranosus nephropathiát és IgA-nephropathiát *(15, 16)*. *Andersen* és munkatársai metaanalízise szerint 1-es típusú diabetes mellitusban szenvedő proteinuriás betegeknél 4% a nem diabeteses veseelváltozások előfordulása *(4)*. Ez az adat valószínűleg közelebb jár a realitáshoz.

Rövid említést érdemelnek még *Fioretto* és munkatársai vizsgálatai, akik a diabeteses nephropathia természetes lefolyásának megismerésére végeztek vesebiopsziát 1-es típusú diabetes mellitusban szenvedő normo- és microalbuminuriás betegeknél *(17)*. A szövettani vizsgálat során többnyire enyhe, ritkán kifejezett diabeteses nephropathia jeleit észlelték. Hasonló eredményre jutottak *Ellis* és munkatársai is *(18)*. *Fioretto* és munkatársai öt év múlva ismét vesebiopsziát végeztek betegeiknél, és az 1-es típusú diabetesben észlelt progressziónak megfelelően a súlyosabb szöveti kép mellett a microalbuminuria fokozódását figyelték meg *(19)*.

A vesebiopszia szövődményei a mai modern technikákkal elenyészőek.

2-es típusú diabetes mellitus

2-es típusú diabetes mellitusban általában a következő veseelváltozások alakulhatnak ki külön-külön vagy egymással szövődve:

– diabeteses nephropathia,

– ischaemiás nephropathia (atheroscleroticus a. renalis stenosis, koleszterin-mikroembolizáció vagy nem kellően ismert microvascularis károsodások következtében) *(20)*,

– hypertoniás benignus nephrosclerosis *(21, 22)*,

– glomerulonephritis, elsősorban IgA-nephropathia és membranosus glomerulonephritis,

– húgyúti infekciók (esetenként papillanecrosissal),

– akut veseelégtelenség (elsősorban kontrasztanyagos vizsgálatok, nephrotoxicus szerek használata és cardialis insuffitientia miatt).

A vesebiopszia az első négy veseelváltozás elkülönítésében játszhat szerepet, mert a klinikai kép és a laboratóriumi leletek alapján sokszor nagyon nehéz vagy lehetetlen eldönteni, hogy diabeteses nephropathia vagy a másik három veseelváltozás áll fenn. A továbbiakban ezért csak az első négy veseelváltozással foglalkozunk.

A 2-es típusú diabetes mellitusban szenvedő betegeknél az elkülönítő diagnosztikai célból végzett vesebiopsziák szöveti elváltozásaival kapcsolatban számos közlemény jelent meg az elmúlt években, ezek azonban közel sem olyan egyértelmű eredményeket tükröznek, mint az 1-es típusú diabetes mellitusban szenvedő betegek (sokszor teljesen hasonló klinikai kép mellett végzett!) vesebiopsziáinak lelete. A klasszikus diabeteses nephropathiát számos beteg esetében leírták (és valószínűleg a stádiumok itt is az 1-es típusú diabetes mellitusban megfigyelt módon követik egymást), azonban relatíve gyakran különböző glomerulonephritiseket, ischaemiás nephropathiát és nem specifikus tubulointerstitialis és érelváltozásokat is megfigyeltek, részben diabeteses nephropathia mellett, részben a nélkül.

A diabeteses nephropathia klinikai tünetei – fokozódó proteinuria, emelkedő, majd csökkenő GFR, emelkedő vérnyomás – közel azonosak az 1-es és a 2-es típusú diabetes mellitusban szenvedőknél. Amíg azonban microalbuminuria, illetve macroalbuminuria rendkívül ritkán látható az 1-es típusú diabetes mellitus diagnózisánál, addig a fokozott albuminürítés már számos újonnan felismert 2-es típusú diabetes mellitusban szenvedő betegnél megfigyelhető. Lehet, hogy e mögött a már évek óta fennálló hyperglykaemia áll, amelyet korábban nem ismertek fel; az is felvetődhet, hogy a vesében létrejövő morfológiai elváltozások különböznek a diabetes mellitus kétféle típusában, erről azonban egyelőre meglehetősen keveset tudunk.

A 2-es típusú diabetes mellitusban szenvedő *microalbuminuriás* betegek szövettani elváltozásairól csak kevés információval rendelkezünk. *Fioretto* és munkatársai a diabeteses nephropathia természetes lefolyásának megismerésére 53 olyan microalbuminuriás betegnél végeztek vesebiopsziát, akiknek szérumkreatininje < 2 mg% volt *(9)*. A talált elváltozások alapján betegeiket három csoportba osztották:

1. csoport: Normális vesestruktúra, illetve minimális mesangialis expanzió, enyhe tubulointerstitialis károsodás, illetve arteriolosclerosis [22 beteg (41%)].

2. csoport: Típusos diabeteses nephropathia [14 beteg (26%)].

3. csoport: Nem típusos elváltozások [17 beteg (33%)], amelyek különböző kombinációkban enyhe diabeteses nephropathiára utaló glomerularis károsodások mellett fordultak elő:

– krónikus tubulointerstitialis károsodások,

– előrehaladott arteriolosclerosis nagyobb erek atherosclerosisával,

– globális glomerularis sclerosis.

Glomerulonephritisre utaló elváltozásokat egy esetben sem találtak; ez elsősorban azzal magyarázható, hogy a vesebiopsziát nem az 1-es típusú diabetes mellitusnál felsorolt klinikai indikációk alapján végezték. Mindhárom szövettani csoportban közel azonos volt a betegek életkora, gyakorlatilag mindannyian hypertoniások voltak, így az atípusos súlyos tubulointerstitialis és érelváltozások a 2-es típusú diabetes mellitusban gyakori metabolikus szindrómával, illetve korai atherosclerosissal állhatnak kapcsolatban. Ennek részleteit azonban a szerzők nem diszkutálják.

2-es típusú diabetes mellitusban szenvedő *proteinuriás* betegeknél számos munkacsoport végzett vesebiopsziát; a biopsziát többnyire az atípusos klinikai megjelenés indokolta, hasonlóan az 1-es típusú diabetes mellitusnál felsorolt vesebiopsziás indikációkhoz *(3. táblázat) (14, 15, 23–36)*. Ezeknek a rendkívül széles variációkat mutató adatoknak a hátterében sokféle ok állhat. A földrajzi, etnikai különbségek mellett a vesebiopsziás indikációk különbözősége is döntő tényező lehet. Ennek igazolására egy multicentrikus, a táblázatban is feltüntetett vizsgálatban *Mazzucco* és munkatársai két különböző vesebiopsziás protokollt hasonlítottak össze *(23)*. A részt vevő centrumok egyik része, a „konzervatívabb" csoportok az 1-es típusú diabetes mellitusban használt protokoll szerint csak akkor végeztek vesebiopsziát 2-es típusú diabeteses betegeiknél, ha a betegek haematuriások, nephroticusak vagy jelentős fokban proteinuriásak (>2 g/nap) voltak, diabeteses retinopathia nem állt fenn egyidejűleg, vagy gyorsan romlott a vesefunkciójuk és nem volt kimutatható oka a veseinsufficientiának. A másik, agresszívebb álláspontot képviselő nefrológuscsoportok viszont vesebiopsziát indikáltak minden 2-es típusú diabetes mellitusban szenvedő betegnél akkor, ha proteinuriájuk meghaladta a 0,5 g/napot, haematuriával és vesekárosodással vagy akár a nélkül is, továbbá megmagyarázhatatlan vesekárosodás esetén. Ez a munkacsoport csak akkor nem végzett vesebiopsziát proteinuria esetén, ha a diabetes mellitus időtartama hosszú volt és számos szervrendszer diabetesszel kapcsolatos micro- vagy macrovascularis szövődményét kimutatták. A konzervatívabb és agresszívabb vesebiopsziás protokollt használó, azonos földrajzi területhez tartozó betegeket vizsgáló munkacsoportok eredményeit a *4. táblázatban* összegeztük. A különbség elsősorban a diabeteses nephropathia és a glomerulonephritisek előfordulásában volt. Nem meglepő, hogy az 1-es típusú diabetes mellitusban szenvedő betegeknél használt protokollhoz hasonló elvek alapján biopsziát végző „konzervatívabb" munkacsoportok betegeinél dominált a glomerulonephritisek előfordulása. A táblázatból azonban az is kiolvasható, hogy az elsősorban proteinuria alapján „agresszívabban" biopsziát végzők betegei között is csak a betegek felének (99 beteg) volt kizárólag dia-

3. TÁBLÁZAT

A veseelváltozások típusa 2-es típusú diabeteses mellitusban szenvedő betegek vesebiopsziáiban (Mazucco és munkatársai alapján, módosításokkal, 23)

Szerző	Közlés éve	Vizsgált esetek száma	DNP (n)	GN (n)	Ischaemiás NP és egyéb, nem specifikus betegségek (n)
Amoah és munkatársai *(15)*	1988	60	43	16	1
Kleinknecht és munkatársai *(24)*	1992	35	21	részletek ismeretlenek	
Parving és munkatársai *(25)*	1992	35	27	8	0
Richards és munkatársai *(26)*	1992	46	23	11	11
Gambara és munkatársai *(27)*	1993	52	19	16	17
John és munkatársai *(28)*	1994	80	15	57	8
Lipkin és munkatársai *(29)*	1994	82	50	részletek ismeretlenek	
Suzuki és munkatársai *(30)*	1994	128	108	20	0
Olsen és munkatársai *(31)*	1996	33	29	3	1
Mak és munkatársai *(32)*	1997	51	34	13	4
Ruggenenti és munkatársai *(33)*	1998	65	30	12	23
Schwartz és munkatársai *(34)*	1998	34	29	2	3
Christensen és munkatársai *(35)*	2000	51	35	7	9
Wirta és munkatársai *(16)*	2000	171	141	30	0
Mazzucco és munkatársai *(23)*	2002	393	156	177	60
Serra és munkatársai *(36)*	2002	35	26	7	0

DNP = diabeteses nephropathia, GN = glomerulonephritis, NP = nephropathia

beteses nephropathiája, és 94 betegnél vagy kizárólag egyéb vesekárosodást, főleg glomerulonephritist, vagy a diabeteses nephropathia mellett glomerulonephritist is találtak. Mindez azért fontos, mert a főleg membranosus nephropathiás, IgA-nephropathiás, posztinfekciós glomerulonephritises, minimal change-ben és fokális szegmentális glomerulosclerosisban szenvedő betegek kezelése sok mindenben különbözik a kizárólag diabeteses nephropathiában szenvedő betegekétől, amely azonban csak a vesebiopszia lelete alapján kezdhető meg. A vesebiopszia szövődményei a mai modern technikákkal ugyanakkor elenyészőek. Átmeneti makroszkópos haematuriára 1,5%-ban, lokális, hamar felszívódó haematomára 2%-ban kell számítani, az arteriovenosus fistula kialakulásának valószínűsége 0,2%. Ugyanakkor a biopsziával diagnosztizált glomerularis, nem diabeteses megbetegedéseknél (elsősorban minimal change, fokális szegmentális glomerulosclerosis és membranosus nephropathia esetén) a szteroidterápia – a modern inzulinkészítmények birtokában – ma már nem jelent gondot a diabeteses betegek döntő többségénél.

Nem rendelkezünk elég adattal ahhoz, hogy egységes vesebiopsziás protokollt ajánljunk a hazai diabetológusoknak és nefrológusoknak, 2-es típusú diabetes mellitusban szenvedő betegeknél

A diabeteses retinopathia és a proteinuria kapcsolata

A vesebiopszia indikációját illetően, illetve egyéb következtetések levonása céljából is röviden érdemes végiggondolni a diabeteses retinopathia és a proteinuria kapcsolatát. 1-es típusú diabetes mellitusban egyértelmű, hogy a proteinuriás (macroalbuminuriás) betegek döntő többsége retinopathiás is. Mindez nem érvényes a 2-es típusú diabetes mellitusban szenvedőkre, ahol a proteinuriás betegek mintegy felénél (nagyon nagy betegcsoportot felölelő tanulmányokban sem) találtak retinopathiát *(37–39)*. 1-es típusú diabetes mellitusban szenvedő betegnél, kimutatható diabeteses retinopathia esetén a proteinuria gyakorlatilag diabeteses nephropathia fennállását jelenti. A diabeteses retinopathia fennállása 2-es típusú diabetes mellitusban szenvedő proteinuriás betegek esetén is feltehetően diabeteses nephropathiára utal. Ugyanakkor *Christensen* vizsgálatai szerint 2-es típusú diabetes mellitusban szenvedő proteinuriás, nem retinopathiás betegek vesebiopsziás mintájának vizsgálata során a betegek 69%-ában észleltek diabeteses nephropathiát (retinopathia nélkül!), és csak a betegek 13%-ánál találtak glomerulonephritist *(35)*.

Érdekes a retinopathia és a diabeteses nephropathia szöveti típusának kapcsolata is. *Christensen* és munkatársai nem retinopathiás, 2-es típusú diabeteses betegek csoportjában a betegek 69%-ánál előforduló diabeteses nephropathiás elváltozások mind a diffúz glomerulosclerosis típusába tartoztak. *Schwartz* és munkatársai 2-es típusú diabetes mellitusban szenvedő, proteinuriás, 36 betegből álló vizsgálati csoportjában 17 nodularis diabeteses glomerulosclerosis fordult elő, ők egy kivételével mind retinopathiásak is voltak *(34)*. Ugyanakkor a 15 diffúz diabeteses glomerulosclerosisos beteg közül csak nyolc volt retinopathiás, az is mind – egy kivételével – az enyhébb retinopathia képét mutatta. Tehát úgy tűnik, hogy a retinopathia és a nephropathia párhuzamos előfordulása 2-es típusú diabetes mellitusban csak nodularis diabeteses glomerulosclerosisban egyértelmű. Mindez arra utalhat, hogy 2-es típusú diabetes mellitusban:

– a nodularis és a diffúz diabeteses glomerulosclerosis patomechanizmusa eltér,

– retinopathia hiányára nem alapozható a vesebiopszia indikációja, ha a vesebiopszia célja a nem diabeteses veseelváltozások kimutatása.

Ugyanakkor fontos lenne egyértelműen tudni, hogy a diabeteses proteinuriás betegeknél milyen arányban és kiknél kell számítani ischaemiás nephropathia, nephrosclerosis és glomerulonephritisek előfordulására. Ezeknek az elváltozásoknak ugyanis különböző az etiológiája, eltérő a kimenetele és több szempontból különböző a kezelési módja *(32, 40–44)*.

Nemzetközi összefogással, egységes protokoll alapján végzett, nagy betegcsoportot felölelő gondos klinikai és szövettani elemzést is tartalmazó vizsgálat nélkül ezekre a kérdésekre azonban ma még nem adható egyértelmű válasz. Ugyancsak nem rendelkezünk elég adattal ahhoz, hogy nemzetközi megállapodáson alapuló egységes vesebiopsziás protokollt ajánljunk a hazai diabetológusoknak és nefrológusoknak a 2-es típusú diabetesben előforduló veseelváltozások elkülönítésére.

4. TÁBLÁZAT

A veseelváltozások szövettani típusa 2-es típusú diabetes mellitusban, a különböző munkacsoportok vesebiopsziás protokollja szerint (Mazucco és munkatársai, 23)

Veseelváltozások szövettani típusa	A vesebiopsziás protokoll szerint		Az összes beteg átlaga
	„Konzervatívabb” munkacsoportok betegei (n=200)	„Agresszívebb” munkacsoportok betegei (n=193)	
Diabeteses nephropathia	57 (29%)	99 (51%)	40%
Ischaemiás nephropathia	30 (14%)	30 (16%)	15%
Glomerulonephritis	113 (57%)	64 (33%)	45%
a) Diabeteses nephropathia mellett	33%	67%	
b) Diabeteses nephropathia nélkül	78%	22%	

Köszönetnyilvánítás

A közlemény az OTKA T-043788, ETT 562/2003, valamint az FKFP 0158/2001 pályázatok támogatásával készült.

IRODALOM

1. *Ritz E, Rychlik I, Locatelli F, Halimi S.* End-stage renal failure in type 2 diabetes: A medical catastrophe of worldwide dimensions. *Am J Kidney Dis 1999;34:795-808.*
2. *Kiss I.* A dialíziskezelés aktuális helyzete Magyarországon. *Orvostovábbképző Szle 2003;1:10-16.*
3. *Kiss I, Szegedi J, Kiss É, Kulcsár I, Ladányi E, Nagy J.* A végállapotú krónikus veseelégtelenség és a vesepótló kezelés helyzet- és jövőképe Magyarországon. *Hypertonia és Nephrologia 2002;3:153-63.*
4. *Andersen AR, Christiansen JS, Andersen JK, Kreiner S, Deckert T.* Diabetic nephropathy in type 1 (insulin-dependent) diabetes: an epidemiological study. *Diabetologia 1983;25:496-501.*
5. *Bojestig M, Arnqvist HJ, Hermansson G, Karlberg BE, Ludvigsson J.* Declining incidence of nephropathy in insulin-dependent diabetes mellitus. *New Engl J Med 1994;330:15-8.*
6. *Hostetter TH.* Prevention of end-stage renal disease due to type 2 diabetes. *New Engl J Med 2001;345:910-11.*
7. *Eknoyan G, Lewis NW.* Foreword. *Am J Kidney Dis 2002;39:S14-S16.*
8. Clinical practice guidelines for chronic kidney disease: evaluation, classification and stratification. *Am J Kidney Dis 2002;39(Suppl1):S14-S266.*
9. *Fioretto P, Saller A, Vestra MD, Mauer M.* Morphology of nephropathy in type 2 diabetes contrasted with type 1 diabetes. In: *Ritz E, Rychlik I* (editors). Nephropathy in type 2 diabetes. *Oxford: University Press; 1999. p. 58-71.*
10. *Nagy J, Wittmann I, Kammerer L.* Veseszövődmények diabetesben. In: *Halmos T, Jermendy Gy* (szerkesztők). Diabetes mellitus. *Medicine: Budapest; 2002. p. 450-478.*
11. *Olson JL.* Diabetes mellitus. In: *Jennette JC, Olson JL, Schwartz MM, Silva FG* (editors). Heptiustall's Pathology of the Kidney. *Lippincott-Raven: Philadelphia; 1998. p. 1247-86.*
12. *Tisher CC, Hostetter TH.* Diabetic nephropathy. In: *Tisher CC, Brenner BM* (editors). Renal pathology: with clinical and functional correlations. *Philadelphia: Lippincott JB. Company; 1994. p. 1387-411.*
13. *Howie AJ* (editor). Handbook of renal biopsy pathology. *Dordrecht, Boston, London: Kluwer Academic Publ; 2001. p. 62-74.*
14. *Mogensen CE, Christensen CK, Vittinghus E.* The stages in diabetic renal disease: with emphasis on the stage of incipient diabetic nephropathy. *Diabetes 1983;32:64-78.*
15. *Amoah E, Glickman J, Malchoff C, Strugill B, Kaiser D, Bolton W.* Clinical identification of nondiabetic renal disease in diabetic patients with type I and II disease presenting with renal dysfunction. *Am J Nephrol 1988;8:204-11.*
16. *Wirta O, Helin H, Mustonen J, Kuittinen E, Savela T, Pasternack A.* Renal findings and glomerular pathology in diabetic subjects. *Nephron 2000;84:236-42.*
17. *Fioretto P, Steffes MW, Mauer M.* Glomerular structure in non proteinuric IDDM patients with various levels of albuminuria. *Diabetes 1994;43:1358-64.*
18. *Ellis EN, Warady BA, Wood EG, Hassanein R, Richardson WP, Lane PH, et al.* Renal structural-functional relationships in early diabetes mellitus. *Pediatr Nephrol 1997;11:584-91.*
19. *Fioretto P, Steffes MW, Stuherland DER, Mauer M.* Sequential renal biopsies in IDDM patients: structural factors associated with clinical progression. *Kidney Int 1995;48:1929-35.*
20. *Tuttle KR.* Ischemic nephropathy. *Curr Op Nephrol Hypertens 2001;10:167-73.*
21. *Olson LJ.* Hyaline arteriolosclerosis: New meaning for an old lesion. *Kidney Int 2003;63:1162-3.*
22. *Vikse BE, Hasarød K, Bostad L, Iversen BM.* Clinical prognostic factors in biopsy-proven bening nephrosclerosis. *Nephrol Dial Transplant 2003;18: 517-23.*
23. *Mazzucco G, Bertani T, Fortunato M, Bernardi M, Leutner M, Boldorini R, et al.* Different patterns of renal damage in type 2 diabetes mellitus: a multicentric study on 393 biopsies. *Am J Kidney Dis 2002;39:713-20.*
24. *Kleinknecht D.* Increased prevalence of non-diabetic renal pathology in type II diabetes mellitus. *Nephrol Dial Transplant 1992;7:1258-9.*
25. *Parving HH, Gall MA, Skott P, Jorgensen HE, Lokkegaard H, Jorgensen F, et al.* Prevalence and causes of albuminuria in non insulin-dependent diabetic patients. *Kidney Int 1992;41:758-62.*
26. *Richards NT, Greaves I, Lee SJ, Howie AJ, Adu D, Michael J.* Increased prevalence of renal biopsy findings other than diabetic glomerulopathy in type II diabetes mellitus. *Nephrol Dial Transplant 1992;7:397-9.*
27. *Gambara V, Mecca G, Remuzzi G, Bertani T.* Heterogeneous nature of renal lesions in type II diabetes. *J Am Soc Nephrol 1993;3:1458-66.*
28. *John GT, Date A, Korula A, Jeyaseelan L, Shastry JC, Jacob CK, et al.* Nondiabetic renal disease in non-insulin-dependent diabetics in a south Indian hospital. *Nephron 1994;67:441-3.*
29. *Lipkin GW, Yeates C, Howie A, Michael J, Adu D, Richards NT.* More than one third of type II diabetics with renal disease de not have diabetic nephropathy: A prospective study. *J Am soc Nephrol 1994(Abstr);5:379A.*
30. *Suzuki Y, Ueno M, Hayashi H, Nishi S, Satou H, Karasawa R, et al.* A light microscopy study of glomerulosclerosis in Japanese patients with non-insulin-dependent diabetes mellitus: The relationship between clinical and histological features. *Clin Nephrol 1994;42:155-62.*
31. *Olsen S, Mogensen CE.* How often is NIDDM complicated with non-diabetic renal disease? *Diabetologia 1996;39:1638-45.*
32. *Mak SK, Gwi E, Chan KW, Wong PN, Lo KY, Lee KF, et al.* Clinical predictors of non-diabetic renal disease in patients with non-insulin dependent diabetes mellitus. *Nephrol Dial Transplant 1997;12:2588-91.*
33. *Ruggenenti P, Gambara V, Perna A, Bertani T, Remuzzi G.* The nephropathy of non-insulin-dependent diabetes: predictors of outcome relative to diverse patterns of renal injury. *J Am Soc Nephrol 1998;9:2336-43.*
34. *Schwartz MM, Lewis EJ, Martin TL, Lewis JB, Batlle D and the Collaborative Study Group.* Renal pathology patterns in type II diabetes mellitus: relationship with retinopathy. *Nephrol Dial Transplant 1998;13:2547-52.*
35. *Christensen PK, Larsen S, Horn T, Olsen S.* Causes of albuminuria in patients with type 2 diabetes without diabetic retinopathy. *Kidney Int 2000;58:1719-31.*
36. *Serra A, Romero R, Bayés B, Lopez D, Bonet J.* Is there a need for changes in renal biopsy criteria in proteinuria in type 2 diabetes? *Diabetes Res Clin Practice 2002;58:149-53.*
37. *Gall MA, Rossing P, Skøtt P, Damsbo P, Vaag A, Bech K, et al.* Prevalence of micro- and macroalbuminuria, arterial hypertension, retinopathy and large vessel disease in European type 2 (non insulin-dependent) diabetic patients. *Diabetologia 1991;34:655-6l.*
38. *Lewis EJ, Hunsicker LG, Clarke WR, Berl T, Pohl MA, Lewis JB, et al.* Renoprotective effect of the angiotensin-receptor antagonist irbesartan in patients with nephropathy due to type 2 diabetes. *N Engl J Med 2001;345:851-60.*
39. *Keane WF, Brenner BM, Zeeuw D, Grunfeld JP, McGill J, Mitch WE, et al.* The risk of developing end-stage renal disease in patients with type 2 diabetes and nephropathy: The RENAAL study. *Kidney Int 2003;63:1499-507.*
40. *Mak SK, Wong PN, Lo KY, Tong GMW, Wong AKM.* Prospective study on renal outcome of IgA nephropathy superimposed on diabetic glomerulosclerosis in type 2 diabetic patients. *Nephrol Dial Transplant 2001;16:1183-8.*
41. *Bertani T, Mazzucco G, Marchesi D, Monge G.* Renal biopsy predicts the outcome of patients with type 2 diabetes and overt nephropathy. *J Am Soc Nephrol 2001(Abstr);12:142A-143A.*
42. *Wong TYH, Chol PCL, Szeto CC, To KF, Tang NLS, Chan AWH, et al.* Renal outcome in type 2 diabetic patients with or without coexisting nondiabetic nephropathies. *Diabetes Care 2002;25:900-905.*
43. *Kawasaki I, Ishimura E, Shioi A, Emoto M, Kawagishi T, Goto K, et al.* Renal dysfunction worsened by superimposition of IgA glomerulonephritis in a patient with overt diabetic nephropathy. *Nephron 1998;78:232-4.*
44. *Stokes MB, Kwakye J, D'Agati VD.* Nephrotic syndrome and ARF in a diabetic patient. *Am J Kidney Dis 2003;41:1327-33.*