A vitrectomia szerepe a retinopathia diabetica kezelésében

Bereczki Árpád

THE IMPORTANCE OF VITRECTOMY IN THE MANAGEMENT OF DIABETIC RETINOPATHY IN THE PROLIFERATIVE STAGE

Vitrectomy is a closed microsurgical technique, by which intraocular tissue, blood and foreign bodies can be removed through a small incision in the pars plana with an automated suction-cutting device (vitrectom), while maintaining normal or slightly elevated intraocular pressure. This technique requires many accessory instruments (microscope, endoillumination, intraocular instruments, endolaser).

The main application of vitrectomy is the treatment of severe complications in diabetes mellitus: diabetic retinopathy in the proliferative stage. Vitrectomy is indicated in diabetic retinopathy for the removal of intraocular bleeding and for the treatment of complications of diabetic proliferative vitreoretinopathy (recurring bleeding, tractional and rhegmatogenous retinal detachment).

In the case of intraocular bleeding, early vitrectomy is better than delayed, providing good visus (V: 0,5) in 25% of all patients (based on literature data). In retinal detachment cases of tractional origin, surgery provides satisfactory visus for self-care in 2/3rd of all patients.

Correspondence:
Árpád Bereczki, MD
Semmelweis University,
Faculty of Internal Medicine
1st Department of Ophthalmology
H-1085 Budapest, Tömő u. 25–29.

microsurgery, vitrectomy, proliferative diabetic retinopathy

A vitrectomia olyan mikrosebészeti technika, amelynek segítségével a pars plana területén ejtett sclerotomiás sebeken keresztül az üvegtest anyagát, az üvegtesti térbe törő vért, többletszövetet, idegen testet távolíthatunk el az intraocularis térből egy szívó-vágó (vitrectom) eszköz segítségével, normális vagy kissé emelkedett szemnyomás mellett. A műtéti technika a vitrectomon kívül sok más műszert is igényel (operációs mikroszkóp, száloptikás endofény, intraocularis kézi műszerek, endolézer).

A vitrectomia legjelentősebb felhasználási területe a diabetes súlyos szemészeti szövődményének, a proliferatív stádiumú diabeteses retinopathiának a kezelése.

Diabeteses retinopathiában szenvedő betegnél vitrectomiát elsősorban üvegtesti bevérzés eltávolítására, illetve a proliferatív diabeteses vitreoretinopathia szövődményeinek (recidiváló vérzések, trakciós és rhegmatogen retinaleválás) megoldása céljából végezhetünk.

Üvegtesti vérzés esetén a korai vitrectomia előnyösebb a halasztottal szemben: irodalmi adatok szerint a betegek mintegy negyedénél sikerült jó látásélességet (V: 0,5) elérni. Trakciós retinaleválás után a műtét a betegek kétharmadánál eredményezett az önellátáshoz elegendő visust.

Levelezési cím:
dr. Bereczki Árpád
Semmelweis Egyetem,
Általános Orvostudományi Kar,
I. Sz. Szemészeti Klinika
1085 Budapest, Tömő u. 25–29.

mikrosebészet, vitrectomia, proliferatív diabeteses retinopathia

LAM 2001;11(2):108–111.

Az 1960-as évek végéig alapvető szemsebészeti dogma volt, hogy az üvegtesten végzett műtéti beavatkozás csak kárt okozhat. Az 1968-ban, *Kasner* által végzett első sikeres vitrectomiával ez a tévhit megdőlt. 1971-ben *Robert Machemer* alkalmazta először a zárt, úgynevezett „pars plana vitrectomiát", amely azóta az üvegtesti sebészet alapját képezi.

Machemer egy szívó-vágó mikrosebészeti eszközt tervezett, amelyet a *pars plana* (a corpus ciliare hátrafelé ellaposodó része) területén ejtett seben át vezetett az üvegtesti térbe. Az állandó szemnyomást intraocularis infúzióval biztosította, csökkentve ezzel a műtét közbeni vérzés veszélyét. Machemer nevéhez fűződik a száloptikás elven működő intraocularis fényforrás kifejlesztése és a bimanuális technika kidolgozása, amelynek során az operatőr egyszerre két kézi műszerrel dolgozhat *(1, 2)*.

A vitrectomia 32 éves történelme alatt a technika, a műszerek és az üvegtestpótló anyagok jelentős fejlődésen mentek keresztül. Hazánkban az utóbbi 20 évben honosodott meg az eljárás, és ennek előnyeit elsősorban a diabeteses retinopathiában szenvedő betegek élvezhetik.

A *retinopathia diabetica* világszerte első helyen áll a 20 és 65 év közötti korosztályban kialakuló vakság okai között. Cukorbetegeken a vakság előfordulása 25-ször nagyobb, mint az egészségesek között. A betegség diagnosztizálásától eltelt idő, valamint a látásromlás súlyossága egyenes összefüggésben áll *(1)*.

A diabeteses retinopathiának három stádiuma van: a nem proliferatív, az előrehaladott, nem proliferatív (preproliferatív) és a proliferatív stádium. A nem proliferatív stádiumban a retina körülírt területein fokális lézer-fotokoagulációt, preproliferatív esetben panretinalis lézerkezelést, proliferatív stádiumban vitrectomiát végezhetünk. A lézerkezelés alkalmas az újdonképzett erek elzárására, amelynek révén, roncsolva a hipoxiás retinaszövet egy részét, csökkenti a felszabaduló vazoproliferatív faktorok mennyiségét, és segíti a fennmaradó területek oxigenizációját.

Azoknak a betegeknek, akiknek cukorbetegségét 30 éves koruk előtt diagnosztizálják, 10 éven belül 50%-a, 30 éven belül pedig 90%-a szenved diabeteses retinopathiában *(1, 2)*.

A gondos belgyógyászati ellenőrzés és a retinalis érújdonképződés megállítására végzett szemfenéki lézerkezelés (panretinalis fotokoaguláció) ellenére a betegek 8,3%-a hét év elteltével vitreoretinalis műtétre, azaz pars plana vitrectomiára szorul *(1, 2)*.

A műtéti beavatkozás időpontja és körülményei nagyon fontosak. A jó látási eredmény érdekében ajánlott a preoperatív panretinalis fotokoaguláció, lehetőség szerint a korai műtét, és a beteg szoros preoperatív és posztoperatív diabetológiai követése, egyensúlyban tartása.

A vitrectomia indikációi

Abszolút indikáció az egy hónapnál régebbi, sűrű, fel nem szívódó *üvegtesti vérzés.* A retinopathia diabetica proliferatív stádiumában tartósan fennálló üvegtesti vérzés hatására az üvegtesti térben *fibrovascularis proliferáció* alakulhat ki, vagy a meglévő proliferáció súlyosbodhat, s ennek megfelelően rosszabb posztoperatív látásélességre számíthatunk *(1)*. Ilyenkor korábban szokás volt akár hat hónapot is várni a műtéttel a spontán felszívódás reményében, de a jelenlegi álláspont szerint ez a várakozás fölösleges, mivel a spontán felszívódásnak egy hónap után már kicsi az esélye *(1–3)*.

Ugyancsak abszolút indikáció áll fenn azoknak a betegeknek az esetében, akik *recidiváló vérzésekkel* jelentkeznek; akiknek szivárványhártyáján *érújdonképződés* alakult ki, és – ezzel együtt vagy e nélkül – a csarnokzugi trabecularis hálózat alakos elemekkel való eltömeszelődése *szekunder glaucomát* okozott.

Az egy hónapos időhatártól eltekinthetünk, ha a beteg másik szemén nincs a tájékozódáshoz, önellátáshoz elégséges látás. A jelentős retrohyaloidealis (az üvegtest hátsó határhártyája mögött elhelyezkedő) vérzés, amely még nem tört be az üvegtesti térbe, szintén vitrectomiát indokol.

Műtéti indikációt jelenthet továbbá a fibrovascularis kötegek által okozott *trakciós ideghártya-leválás.* A klinikai kép gyakran hosszú ideig változatlan, ezért abszolút indikáció csak progresszió esetén, vagy az éles látásért felelős macula lutea érintettsége miatt állapítható meg.

A legrosszabb prognózisú csoportot azok a betegek alkotják, akiken a trakciós (a fibrovascularis kötegek húzóhatására kialakult) ideghártya-leválás *ideghártya-szakadással* szövődik. Ekkor az egy vagy több szakadáson keresztül az üvegtesti tartalom a subretinalis térbe jut, ami az ideghártya további leválásához vezet (rhegmatogen retinaleválás). Későn diagnosztizált és ezért későn ellátott esetben súlyos kórkép alakul ki a proliferatív vitreoretinopathia és a proliferatív diabeteses retinopathia kombinációjából. Ennek eredményes kezelése csaknem kivitelezhetetlen *(1, 3)*.

Külön csoportot alkotnak az egyéb, diabeteses retinopathiás háttérrel kialakult, proliferatív, trakciós vagy atrófiás elváltozások. Ezek a következők: panretinalis fotokoaguláció ellenére kialakuló, progresszív fibrovascularis proliferáció; epiretinalis membrán; rubeosis iridis; azok az esetek, ahol a törőközegek borússága vagy ideghártya-leválás miatt a kiegészítő lézerkezelés nem kivitelez-

dr. Bereczki Árpád
Semmelweis Egyetem,
Általános Orvostudományi Kar,
I. Sz. Szemészeti Klinika,
Budapest.
Érkezett: 2000. június 2.
Elfogadva: 2001. január 17.

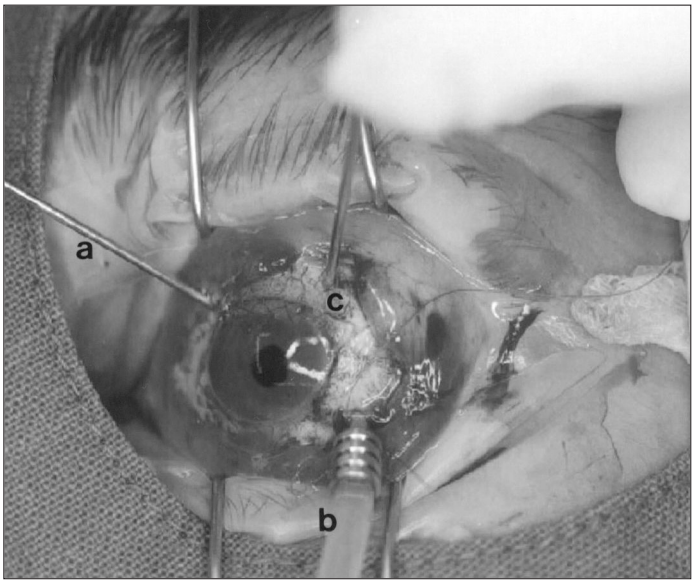

1. ábra. Intraoperatív kép. *a. szívó-vágó eszköz; b. infúziós vonal; c. endofény*

hető; a látóidegfő trakciója; a macula lutea oedemája és a maculalyuk *(3–5)*.

A műtét célja

Elsődleges cél *az üvegtesti térben lévő vérzés eltávolítása vitrectommal*, a retrohyaloidealis vérzésé pedig passzív szívással. A beavatkozás a pars plana területén ejtett három sclerotomiás seben keresztül történik *(1. ábra)*. Az első nyíláson az intraocularis nyomást állandó értéken tartó infúziós vég, a másodikon az endofényforrás, a harmadikon pedig maga a vitrectom vagy egyéb szükséges eszköz – szívó, intravitrealis csipesz, olló – kerül bevezetésre. A műtét során törekedni kell az üvegtesti gél minél tökéletesebb eltávolítására. Ez azért fontos, hogy megakadályozzuk a fibrovascularis proliferáció további terjedését. A trakciós ideghártya-leválás megszüntetése korábban a trakciót okozó membránok átvágásával, jelenleg – az új műszereknek és a bimanuális technikának köszönhetően – a teljes fibrovascularis szövet „en bloc" eltávolításával történhet *(2)*.

Vitrectomiás eredmények diabeteses retinopathiában

A funkcionális eredmények szoros összefüggést mutatnak *a helyes és jó időben felállított műtéti indikációval*, nemkülönben a beteg *preoperatív szemészeti állapotával.*

A Diabetic Retinopathy Vitrectomy Study (DRVS) felméréseiben az *üvegtesti bevérzés* miatt hat hónapja követett betegeket két randomizált csoportba osztották. Az érintett szem visusa 0,01 (a beteg csak a szeme előtt fél méterre felmutatott ujjakat képes megszámolni) vagy annál rosszabb volt. Az egyik csoport tagjai a kísérlet kezdetekor azonnal vitrectomián estek át, a másik csoportban a műtéttel hat hónapot vártak. A vitrectomia célja az elülső és hátsó üvegtesti trakciók minél tökéletesebb megszüntetése és az intraoperatív panretinalis fotokoaguláció elvégzése volt. Az elért látásélesség a halasztott csoportban a betegek 15%-ánál, az azonnali műtéten átesettek 25%-ánál volt 0,5 vagy annál jobb. Ez a látásélesség olvasási képességet biztosít a betegnek. A halasztott csoportban az 1-es típusú diabeteses betegek 12%-a, a másik csoportban 36%-a gyógyult 0,5 vagy annál jobb látásélességgel. A jelentős különbséget a várakozási idő alatt kialakuló fibrovascularis proliferációval magyarázták. A 2-es típusú diabetesesek között nem volt szignifikáns a különbség *(6)*.

Azokban az esetekben, amelyeknél *nem áll fenn üvegtesti bevérzés*, a korai vitrectomia eredményei ellentmondásosak. A DRVS ebben a betegségcsoportban 370 randomizált szem adatait elemezte. Minden esetben *florid neovascularisatiót* figyeltek meg. Az egyik csoportban korai vitrectomiát végeztek, a másikban obszerválták a betegeket. Négyévi követés után mindkét csoportban körülbelül 50%-ban volt 0,3 vagy annál jobb a visus – ami a térlátáshoz, a tájékozódáshoz elegendő –, mintegy 20%-ban azonban csak fényérzés maradt, esetleg az sem. Ebben a csoportban tehát a korai műtéttel szemben inkább a *szoros kontroll* indokolt, hogy a vitrectomia, ha szükségessé válik, időben elvégezhető legyen *(7)*.

Trakciós retinaleválás esetén hozzávetőleg 60-70%-ban lehet műtéttel 0,025 vagy annál jobb gyógyulási visust elérni, amely a beteg otthoni teendőinek ellátásához elegendő.

A betegek 20-35%-ánál romlik a funkció műtét után. *Reoperációra* körülbelül 10%-ban kerül sor, többnyire szakadás okozta retinaleválás vagy újabb üvegtesti bevérzés miatt.

Műtéti szövődmények

A diabeteses retinopathia által érintett szemek vitrectomiás kezelése során nem ritka a korai és a késői komplikáció. A *szivárványhártyán kialakuló rubeosis* (érújdonképződés) szerencsére napjainkban ritkább, mint korábban, de továbbra is ez a leggyakoribb a szem elülső szegmentumát érintő szövődmények közül. Leginkább lencsehíjasság (aphakia) vagy a vitrectomia után is fennálló, „maradék" retinaleválás esetén alakul ki. Teljes ideghártya-leválás mellett a rubeosis előfordulása 100%.

Perzisztáló szaruhártya-erózió akkor alakulhat ki,

ha a szaruhártya hámját a műtét során eltávolítottuk a jobb látási viszonyok érdekében. *Kataraktát* a szemlencsében az üvegtest eltávolítása után bekövetkező anyagcsere-változás vagy a direkt, intraoperatív trauma idézhet elő. *Másodlagos glaucoma* keletkezhet elsősorban rubeosis iridis, ritkábban a trabecularis hálózat alakos elemekkel történő eltömeszelődése kapcsán. Felléphet *recidiváló üvegtesti vérzés*, amit a friss (még nem heges) fibrovascularis proliferációból eredő vérzéseknek tudhatunk be. Kialakulhat *iatrogén ideghártya-leválás, intraocularis szövet incarceratiója* a sclerotomiás nyílásokba, illetve innen kiinduló *proliferáció.* A látást súlyosan veszélyeztető kórkép a retinából az elülső üvegtesti téren keresztül a *lencse hátsó felszínére terjedő neovascularisatio.* Ez általában fiatal betegeken alakul ki. *Heves gyulladásos reakció* léphet fel az elülső és a hátsó szegmentumban egyaránt, leggyakrabban műlencse-beültetéssel kombinált vitrectomiák után. Végül, a beavatkozás szövődménye lehet a szemgolyó súlyos és végleges atrófiája, a *phthisis bulbi*, amely szerencsére csak az esetek körülbelül 1%-ában alakul ki.

A korán elvégzett vitrectomiákkal kapcsolatos eredményeket tekintve azt mondhatjuk, a betegek mintegy 70%-ánál visusjavulást, 20%-ánál változatlan állapotot, 10%-ánál pedig visusromlást tapasztalunk a műtét után *(1)*. Az első három hónap jelentős prognosztikus faktorként értékelhető. Ha ennek elteltével a beteg állapota kielégítő, a hosszú távú, években mérhető prognózis is kedvező.

A vitrectomia megkérdőjelezhetetlen szerepet tölt be a súlyos retinopathia diabetica kezelésében. Az új műtéti technikáknak, műszereknek, üvegtestpótló anyagoknak és a pontosabb műtéti időzítésnek köszönhetően jobb és tartósabb látási eredmények érhetők el.

A bevezetőben említettük, hogy a diabeteses betegek 8,3%-ánál a körültekintő ellátás ellenére is súlyos retinopathia diabetica alakul ki *(5)*. A belgyógyász kezelőorvos és a háziorvos feladata, hogy a beteget a diabetes diagnosztizálása után azonnal szemészeti szakrendelésre irányítsa, majd évenként kontrollvizsgálatra küldje, panasz- és tünetmentesség esetén is. Ha a szemészeti vizsgálat alkalmával preproliferatív elváltozások észlelhetők, a beteget a szemész szakorvos regionális intézménybe, egyetemi klinikára irányítja, ahol rendelkezésre állnak a technikai eszközök a kiegészítő diagnosztikus eljárásokhoz, a lézerkezeléshez és szükség esetén a vitrectomiához.

IRODALOM

1. Duane's Ophthalmology on CD-ROM. *Lippincott-Raven Publishers; 1998.*
2. *Yanoff M, Duker JS.* Ophthalmology on CD-ROM. *Mosby; 1999.*
3. *Barrie T.* Progress in diabetic maculopathy. *Brit J Ophthalmol 1999;83(1):3.*
4. Early Treatment Diabetic Retinopathy Study Report Number I: Photocoagulation for diabetic macular edema. *Arch Ophthalmol 1985;103:1796-1806.*
5. *Milibák T, Bereczki Á.* Vitrectomia a diabeteses macula oedema kezelésében. *Szemészet 1999;136:103-8.*
6. Retinopathy Vitrectomy Study Report 2. *Arch Ophthalmol 1985;103:1644-54.*
7. Retinopathy Vitrectomy Study Report 3. *Ophthalmology 1988;95:1307-20.*