Metastasis cerebri – a pajzsmirigyrák első jeleként

Esetleírás képekben

1. ÁBRA

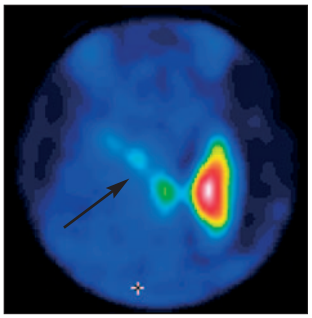

A 45 éves nőbeteget jobb oldali göbös golyva miatt vizsgálták belgyógyászati klinikán Két hónapja fennálló fejfájásról, fokozódó látásromlásról számolt be. A pajzsmirigy-szcintigráfián a mérsékelten nagyobb pajzsmirigy jobb lebenyének vetületében körülbelül 4 cm-es hideg göböt észleltek

2. ÁBRA

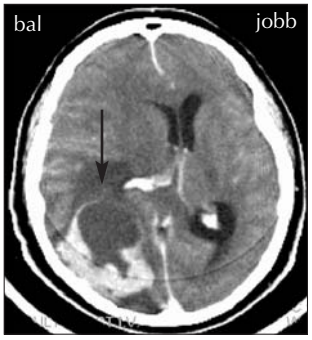

A neurológiai panaszok miatt végzett koponya-CT során jelentős intracranialis nyomásfokozódás mellett hatalmas szoliter térfoglaló folyamat látszott a bal hátsó parietalis régióban. A golyva kivizsgálását megszakították. Az idegsebészeti klinikán sikeres craniectomia történt. A szövettan metasztatikus tumort igazolt

3. ÁBRA

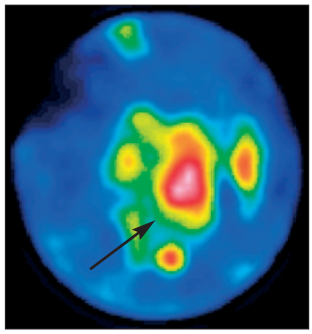

Az agyi metasztázis sikeres eltávolítása után egy hónappal készített ^{99m}Tc-MIBI-szcintigráfia során a jobb lebeny vetületének megfelelően nagy kiterjedésű, egyenetlen aktivitáseloszlású terület ábrázolódott. A MIBI-felvétel malignitás lehetőségét vetette fel

4. ÁBRA

A Sebészeti Klinikán elvégzett közel teljes thyreoidectomia után derült fény arra, hogy az agyi metasztázis papillaris pajzsmirigyrákból származott. Szövettan: carcinoma papillare glandulae thyreoideae (G-II., pT3)

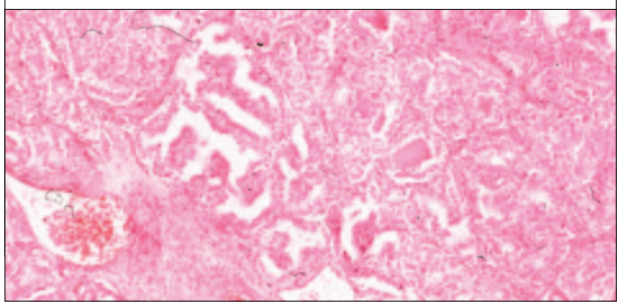

A beteg utókezelésként ablatív jódizotóp-terápiában, pajzsmirigyhormon-szuppresszióban részesült. Az occipitalis koponyametasztázis és a pajzsmirigyrák eltávolítása után kilenc évvel recidívamentesen él.

Az eset komoly tanulságai: a kemény tapintatú golyvát mielőbb vizsgálni kell. Pajzsmirigyrák sebészi kezelése még távoli áttéttel sem mindig reménytelen!

Beküldték: dr. Lukács Géza[1], †dr. Csécsei György[2], dr. Kollár József[3], dr. Molnár Péter[4], dr. Garai Ildikó[5], dr. Sinkovics István[6]: Debreceni Egyetem, Orvos- és Egészségtudományi Centrum, [1]I. sz. Sebészeti Klinika, [2]Idegsebészeti Klinika, [3]Radiológiai Klinika, [4]Patológiai Intézet, [5]Nukleáris Medicina Intézet, Debrecen; [6]Országos Onkológiai Intézet, Nukleáris Medicina Osztály, Budapest
Levelezési cím: Debreceni Egyetem, Orvos- és Egészségtudományi Centrum, Sebészeti Intézet, Regionális Endokrin-Emlő Központ.
4032 Debrecen, Nagyerdei körút 98. Pf. 27. E-mail: lukacs@dote.hu