

Új műtéti lehetőség a súlyos, traumás eredetű agyduzzadás kezelésére

Az éralagút-technika alkalmazásának eredményei

Csóky András

A NEW SURGICAL TECHNIQUE FOR THE TREATMENT OF SEVERE BRAIN EDEMA OF TRAUMATIC ORIGIN – RESULTS OF THE APPLICATION OF VASCULAR TUNNELS

BEVEZETÉS – Traumás eredetű agyduzzadás és fenyegető beékelődési veszély esetén a dekompresziós craniectomia ismert, de vitatott eljárás. Nem véletlen, hogy az irodalomban is csak opcióként javasolják. Az egyik fő probléma az, hogy a herniálódó agyrészben gyakran részleges vagy teljes elhalás jön létre, amely súlyos neurológiai maradványtüneteket okoz. Ennek oka főképpen a duraszélek által leszorított agykérgi erek elzáródása.

BETEGEK ÉS MÓDSZER – Az új műtéti technika lényege a duraszélnél kitüremkedő agy felszíni ereinek a védelme éralagút képzésével, amellyel biztosítható a szabad véráramlás. Ezzel a módszerrel 36 koponyasérültet operáltunk meg.

Történelmi kontrollként 28 konzervatív módon kezelt, továbbá 20, hagyományos dekompresziós craniectomián átesett beteg túlélését és neurológiai állapotát elemeztük.

EREDMÉNYEK – A különböző módszerekkel kezelt 84 beteg adatai azt mutatták, hogy a kifejlesztett új műtéti technikával jelentősen javult a túlélés, ugyanakkor a vegetatív kómában maradó aránya kevésbé nőtt, mint a jó neurológiai állapotban túlélőké.

KÖVETKEZTETÉS – A módszerrel nemcsak nagymértékű koponyaűri nyomáscsökkenést lehet elérni, hanem a későbbi kérgi elhalást is el lehet kerülni, mivel a kizáródott agyrész vérrellátását, illetve vénás elvezetését is biztosítjuk. Felmerül a módszer hasznossága más, szekunder jellegű, fenyegetően progrediáló agyoedemával járó állapotok esetén is.

INTRODUCTION – Decompressive craniectomy with durotomy is a well known, although strongly disputed method of treatment in cases of brain trauma, brain swelling and during persisting danger of fatal incunation. It is not without significance that literature mentions this method only as an option. Although the method successfully diminishes the ICP this can still result in a partial or total lesion occurring in the herniating part of the brain. The actual cause of these symptoms is found in the blockage of the veins and arteries, caused by the shear and the pressure forces between the dural edge and brain tissue.

PATIENTS AND METHODS – The new surgical technique consists of the creation of a vascular tunnel around the main cortical veins and the arteries of herniated brain. 36 patients have been operated on with this method. We used historical control (28 patients treated conservatively, 20 patients treated with decompressive craniotomy).

RESULTS – A retrospective comparison was performed and the results in connection with the mortality and morbidity rate was promising.

CONCLUSION – With the help of our new technique we managed not only to reduce the ICP greatly but we could also avoid further vascular laesion. This is due to the fact that we can assure the circulation and venous drainage of the herniated part of the brain. This method can be used in any severe edematous state generated by other causes.

agyooedema, dekompresziós craniectomia, éralagút

brain edema, decompressive craniotomy, vascular tunnel

dr. Csóky András (levelezési cím/correspondence): Markusovszky Kórház, Idegsebészeti Osztály/Markusovszky Hospital, Department of Neurosurgery; H-9701 Szombathely, Markusovszky u. 3. E-mail: csokay.andras@markusovszky.hu

Érkezett: 2005. március 8.

Elfogadva: 2005. május 31.

Az Egészségügyi Világszervezet statisztikái szerint évente több mint másfél millióan halnak meg agysérülést követően. A 40 év alatti felnőtt lakosság körében ez az egyik vezető, 16 éves kor alatt pedig az abszolút vezető halálok. Több ember hal meg agysérülés következményeként, mint az összes

többi idegsebészeti betegségben együttvéve. A rendelkezésre álló hazai becslések szerint, évenként egy-két-ezer körüli az agysérülés következtében elhunytak száma. Az irodalmi adatok szerint a halál oka az esetek felében (1) a kezelésre nem reagáló koponyaűri nyomásnövekedés, amely a másodlagosan kialakuló agyduzza-

dás miatt jön létre, és beékelődéshez, következményes légzés- és keringésbénuláshoz vezet.

Sokat javított a súlyos agyduzzadás kezelési eredményein, hogy az 1990-es évektől bevezették a koponyaűri nyomás (intracranial pressure, ICP) rutinszerű, folyamatos mérését, és a konzervatív terápiát ennek figyelembevételével alkalmazták. Az erőfeszítések ellenére azonban az agresszív, terápiarezisztens agyduzzadás halálozási aránya rendkívül magas maradt, mintegy 70–90% (2), és a jó neurológiai funkciójú túlélők 10%-os arányát sem sikerült növelni. [Jó neurológiai állapotú túlélésről beszélünk, ha beteg a Glasgow Outcome Scale (GOS, 1–5) szerinti 4-es vagy 5-ös értékkel gyógyult. A GOS 1 halált, a GOS 2 és 3 érték vegetatív státust jelent.]

Több mint száz éve írták le először azt a sebészeti technikát, amelynek lényege, hogy a koponya mindkét oldalán nagyméretű koponyacsont elvételével próbáljuk csökkenteni az agynyomást. A koponyacsont elvétele után az agyburok megnyitásával teret adunk a duzzadó agynak. Az így létrejövő koponyaűri nyomáscsökkenés a beteget sokszor megmentette az agytörzs azonnali beékelődésétől. Több mint ötven közlemény másfél ezernél több esetet dolgozott fel a dekompressziós craniectomiáról az elmúlt 40 évben (3–9). Az egybehangzó következtetések szerint azonban a súlyos, beékelődéssel fenyegető agyduzzadás esetében e módszer hosszabb távú (három hónap–egy év) eredményei nem jobbak, mint a sebészileg nem kezelt esetekben (10, 11). Ezért az amerikai és az európai (AANS, EBIC) irányelvek (12) az utolsóként választható, lehetséges megoldások közé sorolják. Egy 2001-ben elvégzett nemzetközi felmérés eredményei szerint az idegsebészeknek csak 10%-a végzi el a műtétet, ultimium refugiumként. A súlyos, traumás eredetű agyduzzadás kezelését meghatározó sebészeti irányelvekben az utóbbi évtizedekben nem történt érdemi előrelépés.

A célunk az volt, hogy ennek a kilátástalannak tűnő állapotnak a sebészi kezelését eredményesebbé tegyük. A jelen közleményben az agresszív traumás agyduzzadás sebészi kezelése során alkalmazott dekompressziós craniectomia és duranyítási technikák elégtelenségét elemezzük, majd bemutatjuk az általunk kifejlesztett új sebészi technikát és annak eddigi eredményeit.

Betegek és módszer

Műtéti technika

A hagyományos sebészi technikákon belül a craniectomia két fő típusát alkalmazzák: a bifrontális (13), illetve a kétoldali frontoparietooccipitotemporalis csontelvétele (8, 14). A bifrontális craniectomia hátránya, hogy a tágulási irány merőleges az agytörzs helyzetére, így az agytörzs is előremozdul, és nekinyomódhat az incisura tentorii, illetve a foramen magnum elülső szélének. Ennél biomechanikailag kedvezőbb eljárás a kétoldali frontoparietooccipitotemporalis, nagy-

méretű csontelvétele, ahol az agytörzs helyzete a tágulási iránnyal megegyező, ezért ez a gyakoribb sebészi beavatkozás.

A fenti módokon elvégzett műtétek tapasztalatait összegezve közlemények sora számol be arról az igen fontos intraoperatív megfigyelésről, amely szerint a magas intracranialis nyomás miatt duranyítás után csaknem mindig kedvezőtlen helyzet következik be: az agyburok széle, illetve a csontszél leszorítja a herniálódó agy corticalis vénáit (15–17). Az érintett terület efferens vénáinak leszorítása károsítja a lokális agyi keringést, és a már meglévő problémát a prolabált állományba való bevérzéssel súlyosbítja (18). Ez további kéri vénás pangáshoz, az agyduzzadás fokozódásához vezet, mivel az agy felszíni és mélyvénás rendszere között nincs megfelelő anastomosis, amely a vénás elfolyást segítené. A további agyduzzadás aztán az artériák elzáródásához, így a kéri keringés károsodásához, vénás és artériás infarktushoz, hypoxiás elhaláshoz vezet. Mindezek miatt a műtét – bár csökkenti a koponyaűri nyomást – még több szövődményt jelenthet, mint a magasabb, de egyenletes eloszlású nyomáson vezetett, konzervatív dehidráló kezelés. Ha ez utóbbival nem lehet 30 Hgmm alá csökkenteni a nyomást, a beteg maradandó agyi károsodást szenved, a további nyomásemelkedés (40 Hgmm felett) pedig beékelődéshez, így a beteg halálához vezet. Ennek a dilemmának a feloldására igyekeztünk új utat keresni.

Az új műtéti megoldás során a korábbi tapasztalatok szerint legkedvezőbbnek ítélt, *csillag alakú duranyítást* alkalmaztuk, így éles duraszél csak a sarokpontokon lehet. A keletkezett sokszög oldalai mentén a dura mater visszahajlik, tompa szél képződik. Ezáltal az érfalra ható nyomó-nyíró erő nagyobb felületen oszlik meg, és kisebb a nyomó- és nyírófeszültség.

További, lényeges szemponttá vált, hogy a csillag alakú nyitást úgy kell elvégezni, hogy a felületi vénák és artériák belépési pontjai ne essenek a szabálytalan sokszög alakú duranyítás sarokpontjaira, ahol éles a duraszél.

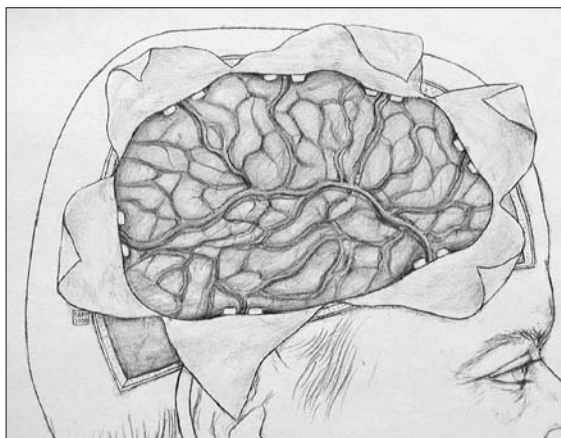
A dekompressziós craniectomia kétoldali duranyításán előtüremkedő frontotemporoparietooccipitalis agyrész felszíni vénáit és artériáit úgy védjük a duraszél, illetve a csontszél által okozott mechanikus leszorítástól, hogy az erek két oldalán a duraszél – ezáltal a csontszél – és az agykéreg közé úgynevezett *pillérek* helyezünk (1. ábra). Ezáltal egy „alagút” képződik az erek számára, és a duraszél vagy csontszél nyíró-nyomó ereje nem érvényesül, a corticalis ereket az *éralagút* védi. A korábban az erekre ható nyomó-nyíró erőket a teherhordó pillérek keresztül átveszi az erekkel szomszédos kétoldali agykéreg, így biztosítva a szabad vénás és artériás véráramlást.

A pillérek kialakításához kézenfekvőnek látszott az ismert és minden sebészeti ágbán használt spongostan

A súlyos,
traumás eredetű
agyduzzadás
kezelését
meghatározó
sebészeti
irányelvekben
az utóbbi
évtizedekben
nem történt
érdemi
előrelépés.

1. ÁBRA

Dekompressziós craniectomia éralagút-technika alkalmazásával. A pillérek kiküszöbölik az erek leszorítását, biztosítják a vérkeringést, így eredményesebbé válik az agyduzzanat csökkentését célzó beavatkozás



alkalmazása. Az anyagot henger alakúra tömörítettük, és így helyeztük be az erek két oldalára. Az eszköz a „Betlehem-párna” nevet kapta. A párna az alagútképző funkciót jól teljesíti. A távtartó pillérek nem esnek össze, felületük viszonylag nagy, és egyenletes teherátadást biztosítanak az agyfelszín felé. Az agy, rugalmassága folytán, maradandó károsodás nélkül veszi át a terhet, mégpedig úgy, hogy a vérellátás megmarad, így az agykéreg nem pusztul el. A védőalagúttal elsősorban a vékony falú, alacsony nyomású és ezért könnyen összenyomható vénák kímélése a fő szempont. A jó vénás elvezetés segíti az oedema csökkenését, és közvetve nyilvánvalóan segíti a megfelelő artériás ellátás fennmaradását is.

Az éralagút hatásosságát korábban intraoperatív és posztoperatív vénás és artériás Doppler-mérésekkel sikerült objektíven igazolni (19–25).

Betegek

A felhasznált adatok összesen 84, súlyos koponyasérülést szenvedett beteg klinikai anyagából származnak. A betegek életkora 1–68 év (átlagéletkor 34 év), a férfi-nő arány 2,45.

Tanulmányunk során az új és a hagyományos módszerek összehasonlítására történelmi kontroll alkalmazásával három betegcsoportot alkottunk.

A 84 beteg közül 28 beteg (1996–99 között) konzervatív terápiában részesült.

A sebészileg kezelt 56 beteg közül 20 tradicionális dekompressziós craniectomián esett át (1996–99 között), míg 36 beteget az újonnan bevezetett éralagút-technika szerint operáltunk meg (1998–2004 között).

Az egyes csoportoknál sem az átlagéletkor, sem a férfi-nő arány tekintetében nem volt érdemi eltérés.

Valamennyi agysérült beteg a műtét előtt súlyos, beékelődéssel fenyegető traumás agyduzzadás klinikai

paramétereit mutatta: az intracranialis nyomás 30 Hgmm felett, a Glasgow Coma Scale (GCS, 3–15) pontszáma 5 alatt volt. A jelentősebb térszűkítő vérzéseket CT-vizsgálattal kizártuk.

Eredmények

Konzervatív kezelés

A konzervatív (zárt koponyával) kezelt 28 beteg esetében a halálozási arány 21/28 volt (GOS 1). Vegetatív állapot vagy súlyos neurológiai maradványtünet alakult ki 3/28 betegnél (GOS 2 és 3). Minimális neurológiai maradványtünet, illetve tünetmentesség 4/28 beteg esetében volt tapasztalható (GOS 4 és 5).

Hagyományos dekompressziós craniectomia

A hagyományos dekompressziós craniectomiával kezelt 20 beteg esetében a halálozási arány 16/20 volt (GOS 1). Vegetatív állapot vagy súlyos neurológiai maradványtünet 2/20 betegnél alakult ki (GOS 2 és 3). Minimális neurológiai maradványtünettel, illetve tünetmentesen 2/20 maradt életben (GOS 4 és 5).

Éralagút-technika

Az ismertett új műtéti módszerrel operált 36 beteg esetében a halálozási arány 16/36 volt (GOS 1). Vegetatív állapot vagy súlyos neurológiai maradványtünet: 7/36 betegnél alakult ki (GOS 2 és 3). Minimális neurológiai maradványtünetet, illetve tünetmentességet 13/36 betegnél tapasztaltunk (GOS 4 és 5).

Megbeszélés

Az itthon és külföldön érvényben lévő bioetikai szabályok szerint a nagy mortalitású betegségekben egy új eljárás hatásosságának bizonyítására „elegendő a történelmi kontroll alkalmazása” (26, 27). Jelen tanulmányunkban ezt az elvet követve történelmi kontrollt használtunk.

A vizsgálatban szereplő mindhárom csoport beteget azonos klinikai paraméterek jellemezték. A történelmi kontroll egyértelműen igazolta az új sebészi módszer eredményességét, a túlélési arány, illetve a jó neurológiai állapotban való túlélés számottevő javulását.

Figyelembe véve a módszer eredményeit, az új műtéti eljárás indikációja a kezelési elveink szerint jelenleg a következő: ezt a módszert alkalmazzuk, ha a koponyasérült betegnél az intracranialis nyomás legalább kétféle három órán keresztül magasabb, mint 30 Hgmm, a Glasgow Coma Scale pontszáma pedig 5 alatt van. A hagyományos műtétet sokan már korábban elvégzik. Az akut, látható, fenyegető beékelődésnél azonnali műtét javasolt. Véleményünk szerint azonban nincs ér-

telme elvégezni a beavatkozást 60 Hgmm-es ICP-értékek felett, ha a beékelődés már lezajlott, amit a tág, fénymereg pupillák is jeleznek. Relatív kontraindikáció lehet a CT-vizsgálattal kimutatott, élettel összeegyeztethetetlen agytörzsi sérülés vagy kiterjedt domináns féltekei sérülés is.

Kevésbé agresszív agyduzzadás esetében (ICP maximum 20–30 Hgmm), amikor az eddigi technikák még eredményesek voltak, az éralagútmódszer szintén alkalmazható. Ilyenkor a technika fő érdeme az, hogy jelentősen (közelítőleg kétharmadára) csökkenthetjük az eltávolított csont méretét. Mindez könnyebbséget jelent az ápolásban, majd később a csontpótlásban.

Felvetődik annak a lehetősége is, hogy az éralagútmódszer más, szekunder jellegű, fenyegetően progresszív agygyulladás-fokozódást kiváltó betegségekben is eredményesen alkalmazható, olyan esetekben, amelyekben a hagyományos dekompressziós craniectomiával is próbálkoztak. Ilyen például a subarachnoideális vérzés, az ischaemiás stroke, az apoplexia, a hypoxia, a tumor-eltávolítás és általában a fokozott koponyaűri nyomás mellett végzett agyműtétek.

Természetesen számos probléma vár megoldásra. Ezek közül a legfontosabbak a következők: az agyi oedema lefolyásának rövid és hosszú távú prognosztizálása, a kórfolyamat klinikai kimenetének rövid és hosszú távú prognosztizálása, az agyi elektrofiziológiai vizsgálá-

tok eredményeinek prognosztikus elemzése, a módszer terjesztése és hazai ajánlása a javasolt kategóriába.

Összegezve az elmondottakat: sikerült kifejleszteni egy új sebészi technikát a dekompressziós craniectomia során a koponyacsont és a duraszél által okozott, másodlagos vénás és artériás keringési károsodás elleni védelemre. Bizonyítást nyert, hogy az éralagút-technika – amellyel, hogy az intra- és posztoperatív Dopplervizsgálatok korábban közölt eredményei szerint jobb véráramlást biztosít a fő kérgi erekben – számottevően javítja az agresszív, traumás eredetű agyduzzadás kezelésének az eredményeit: jobb túlélési arányt értünk el a történelmi kontrollcsoportokhoz képest, és ezen belül nagyobb arányú volt a jó neurológiai állapotú túlélés.

Köszönetnyilvánítás

Köszönöm az Országos Baleseti és Sürgősségi Intézet, a Bethesda Gyermekkorház, a Heim Pál Gyermekkorház, a Károlyi Sándor Kórház, a Madarász Utcai Gyermekkorház, a Péterfy Sándor Kórház és a Szent János Kórház, illetve később a szombathelyi Markusovszky Kórház orvosainak, vezetőinek, szakdolgozóinak segítségét és együttműködését. Ugyancsak köszönettel tartozom a rehabilitációban dolgozóknak, akik nélkül az akut szak sikerei semmivé lettek volna. Külön köszönetet mondok Juhász-Nagy Sándor professzornak és Doktori Iskolájának, amiért befogadta és segítette a téma kidolgozását.

IRODALOM

- Miller JD, Becker DP, Ward JD, et al. Significance of intracranial hypertension in severe head injury. *Journal of Neurosurgery* 1977;47:503-16.
- Ishii S, Nagai H, Brock M (eds.). Intracranial Pressure. New York: Springer-Verlag; 1983. p. 549-53.
- Clark K, Nash TM, Hutchison GC. The failure of circumferential craniotomy in acute traumatic cerebral swelling. *Journal of Neurosurgery* 1968;29:367-71.
- Cooper PR, Hagler H, Clark WK, et al. Enhancement of experimental cerebral edema after decompressive craniectomy: implications for the management of severe head injuries. *Neurosurgery* 1979;4:296-300.
- Cooper PR, Rovit RL, Ransohoff J. Hemispheric craniectomy in the treatment of acute subdural hematoma. *Surgical Neurology* 1976;5:25-8.
- Dierssen G, Carda R, Coca JM. The influence of large decompressive craniectomy on the outcome of surgical treatment in spontaneous intracerebral haematomas. *Acta Neurochirurgica* 1983;69:53-60.
- Fisher CM, Ojemann RG. Bilateral decompressive craniectomy for worsening coma in acute subarachnoid hemorrhage. *Observations in support of the procedure. Surgical Neurology* 1994;41:65-74.
- Rinker CF, McMurry FG. Emergency craniotomy in Rural Level III Trauma Center. *Journal of Trauma* 1998;44:984-90.
- Shigemori M, Sjojima K, Nakayama K, et al. Outcome of acute subdural haematoma following decompressive hemicraniectomy. *Acta Neurochirurgica* 1979;28(Suppl):195-8.
- Kleist-Welch Guerra W, Gaab RM, Dietz H. Surgical decompression for traumatic brain swelling: indications and results. *Journal of Neurosurgery* 1999;90:187-96.
- Münch E, Horn P, Schürer L, Piepgras A, et al. Management of severe traumatic brain injury by decompressive craniectomy. *Neurosurgery* 2000;47:315-23.
- Guidelines for the management of severe head injury. *A Joint Initiative of: The Brain Trauma Foundation, The American Association of Neurological Surgeons, The Joint Section on Neurotrauma and Critical Care*, 1995.
- Polin RS, Shaffrey ME, Bogaev CA. Decompressive bifrontal craniectomy in the treatment of severe refractory posttraumatic cerebral edema. *Neurosurgery* 1997;41:84-92.
- Yamaura A, Uemura K, Makino H. Large decompressive craniectomy in management of severe cerebral contusion. A review of 207 cases. *Neurologia Medico-Chirurgica* 1979;19:717-28.
- Hatashita S, Hoff JT. The effect of craniectomy on the biomechanics of normal brain. *Journal of Neurosurgery* 1987;67:573-8.
- Hatashita S, Hoff JT. Biomechanics of brain edema in acute cerebral ischemia in cats. *Stroke* 1988;19:91-7.
- Yamakami I, Yamaura A. Effects of decompressive craniectomy on regional cerebral blood flow in severe head trauma patients. *Neurologia Medico-Chirurgica* 1993;33:616-20.
- Pásztor E, Vajda J. Idegsebészet. Budapest: Medicina Könyvkiadó Rt.; 1995. p. 136.
- Csókay A, Kiss F, Vimpláti L, Együd L, Pentelényi T. Szemléletváltás súlyos koponyasérülések (GCS<5) kezelésében (Vascularis alagút-technika, mint új műtéti eljárás). *Magyar Traumatológia Ortopédia és Plasztikai Sebészet* 1999;Suppl.1:228-30.
- Csókay A, Nagy L, Vimpláti L. Vascularis alagútképzés, mint új műtéti eljárás traumás agyduzzadás esetén. *Orvosi Hetilap* 2001;142(2):75-8.
- Csókay A, Nagy L, Pentelényi T. Vascular tunnel formation to improve the effect of decompressive craniectomy in the treatment of brain swelling caused by trauma and hypoxia. *Acta Neurochirurgica (Wien)* 2001;143:173-5.
- Csókay A, Pentelényi T. Vascular tunnel concept and further space winning methods in the treatment of aggressive brain swelling. *Acta Neurochirurgica* 2002;144:SA7.
- Csókay A, Nagy L, Novoth B. Avoidance of vascular compression in decompressive surgery for brain edema caused by trauma and tumor ablation. *Neurosurgical Review* 2001;24:209-13.
- Csókay A, Együd L, Nagy L, Pataki G. Vascular tunnel creation to improve the efficacy of decompressive craniectomy in post-traumatic cerebral edema and ischemic stroke. *Surgical Neurology* 2002;57(2):126-9.
- Csókay A, Pataki G, Nagy L, Belán K. Vascular tunnel construction in the treatment of brain swelling caused by trauma and SAH (Evidence based on intraoperative blood flow measure). *Neurological Research* 2002;24:157-60.
- Warren T. Reich Encyclopedie of Bioethics. New York: Simon & Schuster McMillan; 1995. p. 2270-6.
- Kovács J. A modern orvosi etika alapjai. Bevezetés a bioetikába. Második, átdolgozott kiadás. Budapest: Medicina Könyvkiadó Rt.; 1999.